

Detección de cuerpos extraños en necropsias de caninos: un análisis en el laboratorio de Patología Veterinaria de la Facultad de Ciencias Veterinarias, Universidad Nacional de Cajamarca (junio 2022 - junio 2023)

Detection of foreign bodies in canine necropsies: an analysis at the Veterinary Pathology Laboratory of the Facultad de Ciencias Veterinarias, Universidad Nacional de Cajamarca (June 2022 - June 2023)

Jorge Luis Portal Torres^{1*}, Pedro Luis Ortiz Oblitas¹, María Elena Chilón Raico¹, Arcadio Oswaldo Vilca Sangay¹

¹Facultad de Ciencias Veterinarias, Universidad Nacional de Cajamarca, Av. Atahualpa 1070, C.P. 06003, Cajamarca, Perú

* Autor de correspondencia: jportal@unc.edu.pe

Resumen

El presente trabajo de investigación, se llevó a cabo con el propósito de identificar los objetos extraños encontrados en necropsias de cadáveres caninos (*Canis lupus familiaris*). Los cadáveres de los animales fueron hallados en las calles de la ciudad de Cajamarca. Las 50 necropsias de los caninos fueron realizadas en el Laboratorio de Patología Veterinaria de la Universidad Nacional de Cajamarca. La investigación abarcó desde junio 2022 a junio 2023, se empleó el método básico, descriptivo y transversal, con las variables: tipo y ubicación de objeto extraño. En esta especie fue más frecuente la presencia de cuerpos extraños de tipo huesos, plásticos, cabellos humanos, donde la ubicación más habitual donde fueron identificados fue en el estómago con reporte de 8 casos, 3 caso en el intestino delgado.

Palabras clave: aparato digestivo, caninos, cuerpos extraños, estómago, necropsia

Abstract

The present research work was carried out with the purpose of identifying foreign objects found in necropsies of canine corpses (*Canis lupus familiaris*). The animal carcasses were found in the streets of the city of Cajamarca. The 50 necropsies of the canines were performed at the Veterinary Pathology Laboratory of the National University of Cajamarca. The research covered the period from June 2022 to June 2023, employing the basic, descriptive, and prospective method, with variables including the type and location of the foreign object. In this species, the presence of foreign bodies such as bones, plastics, and human hair was more frequent, with the most common location identified being the stomach, with a report of 8 cases, and 3 cases in the small intestine.

Key words: canines, digestive system, foreign bodies, necropsy, stomach

Introducción

La ingesta de objetos no comestibles se conoce como cissa, picacia, malacia, parorexia, geomanía y pica, siendo este último término el más utilizado en veterinaria, derivado del latín "pica", palabra utilizada para referirse a la urraca (*Pica pica*), un ave de la familia Corvidae conocida por robar y consumir indiscriminadamente todo tipo de objetos no alimenticios (Mullen y Regier, 2020). La causa principal de esta patología radica en la deficiencia de macro minerales esenciales como calcio (Ca), fósforo (P), magnesio (Mg), y micro minerales como hierro (Fe), cobre (Cu), manganeso (Mn), selenio (Se), zinc (Zn) y cobalto (Co); siendo el fósforo esencialmente crucial (Mullen y Regier, 2020).

Las deficiencias minerales se manifiestan inicialmente con signos inespecíficos como despigmentación del pelo y piel, pérdida de peso, mucosas pálidas, articulaciones endurecidas o engrosadas, nacimientos de crías débiles, pérdida de la libido, repetición o ausencia de celos, abortos no infecciosos, muerte súbita, alteraciones óseas o dentales, baja natalidad, inmunodepresión, diarrea, anemia, osteodistrofia, hipocalcemia, disminución en la producción de leche (Mullen y Regier, 2020).

El objetivo de este estudio fue realizar necropsias para identificar objetos extraños en los cadáveres de caninos en la ciudad de Cajamarca, observando el tipo y ubicación de dichos objetos. Los resultados indicaron que los cuerpos extraños más comunes eran huesos y que la ubicación más frecuente era el estómago. Este estudio tiene un enfoque netamente descriptivo e informativo, proporcionando información valiosa para proyectos futuros a nivel nacional, regional y local.

Materiales y métodos

El enfoque de conocimiento de esta investigación es fundamentalmente básico, descriptivo y transversal, enfocado en la identificación de las causas y las muertes más comunes en perros y gatos, así como en su clasificación según raza, edad y sexo. Este estudio se lleva a cabo dentro del marco de la línea de Salud Animal de la Facultad de Ciencias Veterinarias de la Universidad Nacional de Cajamarca.

En cuanto a su diseño, se clasifica como transversal, ya que la recopilación de datos se realizó en un período y ubicación específicos durante los meses de mayo, junio, julio y agosto de 2023. Esta investigación implica diversas etapas, comenzando con la elaboración de un cronograma de actividades detallado. El proceso se inicia con la búsqueda de cadáveres y la realización de las necropsias. En el protocolo de necropsia, se destaca la importancia de realizar el procedimiento lo antes posible, ya que la degradación de los tejidos se intensifica con el tiempo, especialmente en condiciones de temperatura elevada que pueden acelerar la autólisis y la putrefacción.

La necropsia puede llevarse a cabo en diversos entornos, desde una mesa de trabajo hasta salas de necropsias equipadas. Antes de iniciar la necropsia, se prepara todo el material necesario para llevar a cabo la técnica y tomar muestras. Entre los utensilios esenciales se encuentran cuchillos, tijeras, pinzas y, en algunos casos, sierras eléctricas o manuales para la apertura de la cavidad craneana. Se destaca la importancia de contar con una fuente de agua y recipientes para el lavado de piezas, instrumentos y desinfección.

Además, se emplea estadística descriptiva para la generación de gráficos que ilustren los resultados obtenidos durante el desarrollo de la investigación. Este enfoque detallado y meticuloso garantiza la obtención de datos precisos y contribuye a la calidad integral del estudio.

Resultados y discusión

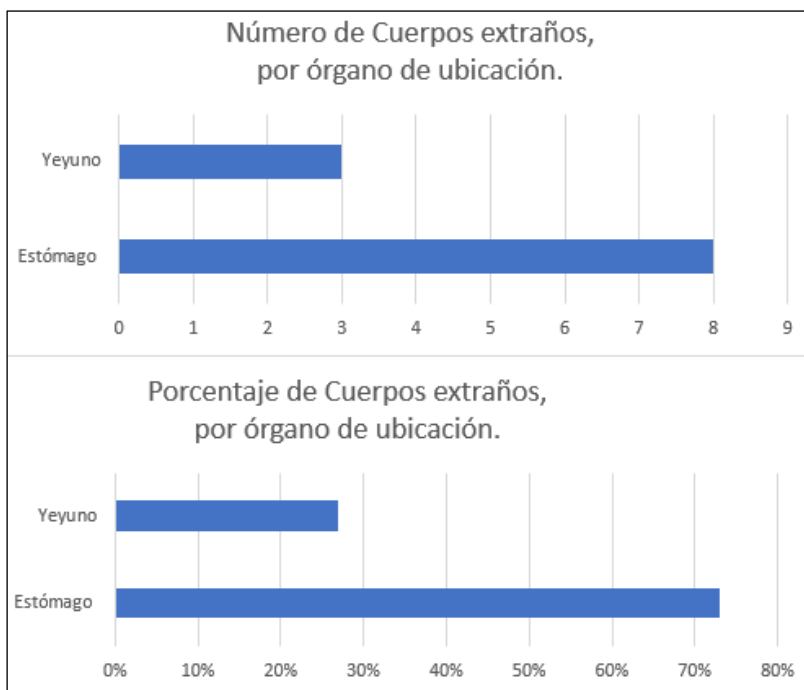


Figura 1. Presencia de cuerpos extraños por lugar de ubicación en 50 necropsias de caninos, realizadas en el laboratorio de Patología Veterinaria de la Facultad de Ciencias Veterinarias de la Universidad Nacional de Cajamarca

En la Figura 1, se puede observar que, del total de necropsias positivas, según la ubicación de los cuerpos extraños encontrados, el 27,27% se encontraba en el yeyuno, en comparación con el 72,73% que se encontraban en el estómago.

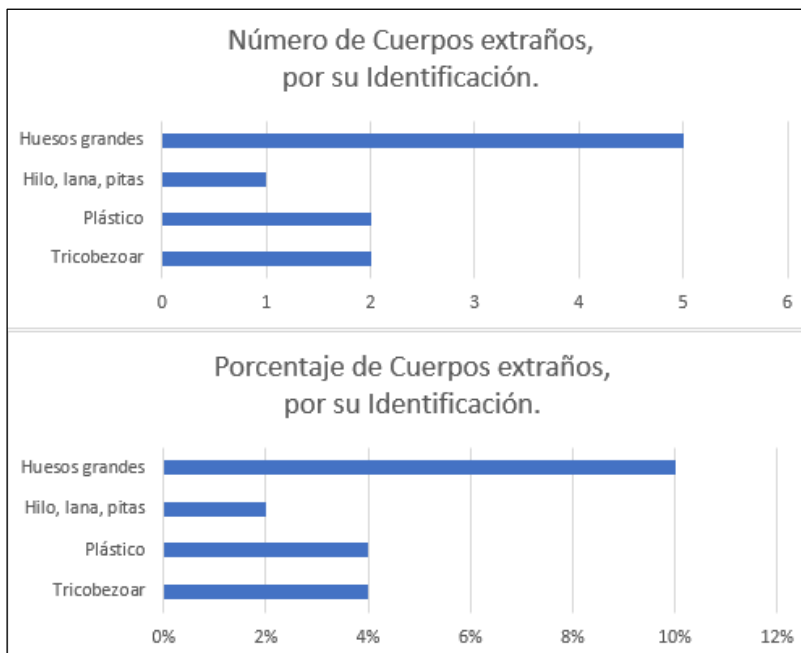


Figura 2. Identificación de cuerpos extraños en 50 necropsias de caninos, realizadas en el laboratorio de Patología Veterinaria de la Facultad de Ciencias Veterinarias de la Universidad Nacional de Cajamarca

En la Figura 2, se puede observar que, del total de cuerpos extraños encontrados a la necropsia, un 2% se identificó como hilos o lana, un 4% hubo la presencia de tricobezoares (conformado por pelos en forma ovoide), 4% de material plástico y 10% de huesos peligrosamente largos, todos ellos potencialmente iniciadores de obstrucción en el duodeno y yeyuno proximal.

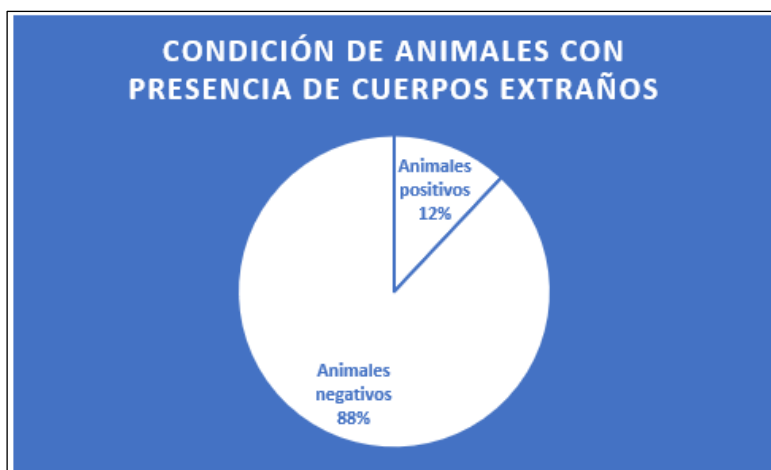


Figura 3. Número de animales identificados con presencia de cuerpos extraños en 50 necropsias de caninos, realizadas en el laboratorio de Patología Veterinaria de la Facultad de Ciencias Veterinarias de la Universidad Nacional de Cajamarca

Si analizamos en función al número de cadáveres caninos positivos que presentaron cuerpos extraños del total de necropsias, observamos que 6 representan el 12% de animales, presentaban material inusual en órganos internos, en comparación con 44 caninos, que representan un 88% de cadáveres caninos negativos, del total de animales necropsiados.

Según Clavijo (2018), se destaca la presencia habitual de objetos extraños, especialmente plásticos; no obstante, este estudio identificó que los huesos fueron el tipo de cuerpo extraño más frecuentemente encontrado. En relación a la ubicación, se coincide en que los objetos extraños tienden a alojarse en el estómago, y aunque pueden ocasionar obstrucciones, este estudio reveló que en algunos casos los caninos tenían otras causas de muerte no relacionadas con estos objetos.

En el análisis de Cahua y Díaz (2009), se observó que los cuerpos extraños en los caninos estudiados se encontraban tanto en el intestino delgado como en el estómago. Coincide con nuestro estudio en la presencia predominante de objetos de plástico, así como tricobezoares, a pesar de no ser comunes en las necropsias analizadas. Se reportaron dos casos de tricobezoares, uno ubicado en el estómago y otro en el intestino.

En la contrastación de hipótesis, los hallazgos de objetos extraños en las necropsias respaldan la suposición inicial. Se encontraron plásticos, cabellos humanos y huesos, sugiriendo que los animales, en vida, eran callejeros y fueron encontrados muertos en la ciudad de Cajamarca, donde se llevó a cabo este estudio.

Conclusiones

Se identificaron diversos cuerpos extraños en los cadáveres de caninos, destacándose huesos, plásticos, cabellos humanos, hilos y lanas. Entre estos, los huesos fueron el cuerpo extraño más frecuentemente identificado en el tracto digestivo. Se observó una mayor presencia de cuerpos extraños en el estómago en comparación con otros órganos. Los cuerpos extraños encontrados en las necropsias de los cadáveres caninos consistieron principalmente en plástico, huesos y cabellos. Cabe resaltar que estos materiales, al no ser digeribles por el aparato digestivo, permanecían dentro del organismo sin haber sido expulsados.

Referencias

Bruhl, R., Matínez, M. E., & Meyer, P. (2015). Cirugía en la clínica de pequeños animales. Editorial Servet. ISBN-10: 8416315329, ISBN-13: 978-8416315321.

Cahua, J. U., & Díaz, D. C. (2009). Diagnóstico de cuerpos extraños gastrointestinales en caninos mediante ecografía y radiología. Revista de Investigaciones Veterinarias del Perú, 20(1), 53-57. ISSN 1609-9117.

http://www.scielo.org.pe/scielo.php?pid=S1609-91172009000100009&script=sci_abstract

Caicedo, J. OJA. (n.d.). Técnica de necropsia, interpretación de hallazgos macroscópicos y toma de muestras en mamíferos silvestres. Retrieved from <https://www.revistas.veterinariosvs.org/index.php/cima/article/view/112>

Cardona, A. J., Montes, V. D., & Martínez, M. (2017). Diagnóstico clínico de alotrofagia en bovinos del departamento de Sucre, Colombia. *Revista Colombiana de Ciencia Animal - RECIA*, 9(2), 141–146.

Carvajal, F. D. (2018). Enfermedades del intestino grueso de resolución quirúrgica y sus técnicas operatorias para el canino doméstico (*canis lupus familiaris*). Monografía. Universidad de Chile, Departamento de Ciencias Veterinarias y Pecuarias.

Clavijo, M. (2018). Reporte de caso: manejo médico quirúrgico en obstrucción intestinal por cuerpos extraños en un Golden Retriever. Bogotá, Colombia.

Edwards, M. (2004). *Detecting Foreign Bodies in Food*. ISBN 978-1-85573-729-7. Pages 297-306. <https://www.sciencedirect.com/book/9781855737297/detecting-foreign-bodies-in-food#book-info>

Fiallos, G. (2018). Estudio retrospectivo de emergencias y urgencias gastrointestinales con resolución quirúrgica en caninos que fueron atendidos en el hospital veterinario Lucky durante el periodo 2010-2017. (Tesis de pregrado). Universidad de las Américas. <https://repositorio.udla.edu.ec/handle/33000/11424>

Ford, R. B., & Mazzaferro, E. M. (2010). *Urgencias en veterinaria procedimientos y terapéutica*. Elsevier.

Gaviria Romero, N. (2021). Extracción de cuerpo extraño gástrico en un canino. (Tesis de pregrado). Facultad De Ciencias Administrativas y Agropecuarias. <http://repository.unilasallista.edu.co/dspace/bitstream/10567/3237>

Gómez, J. (2020). Estudio epidemiológico sobre la ingesta de anzuelos en perros y gatos en Valencia y su eficacia de extracción por endoscopia. Valencia, España.

Hayes, G. (2009). Gastrointestinal foreign bodies in dogs and cats: A retrospective study of 208 cases. *Journal of Small Animal Practice*, 50(11), 576–583.

Hernández, C. (2010). Obstrucciones intestinales en perros y gatos. FIAVAC. Grupo de Investigación INCA-CES. Facultad de Medicina Veterinaria y Zootecnia. Universidad CES. <https://www.redalyc.org/pdf/3214/321428104008.pdf>

Hernandez, C. A. (2010). Emergencias gastrointestinales en perros y gatos. *Revista CES Medicina Veterinaria y Zootecnia*, 5(2), 69-85. <http://www.redalyc.org/pdf/3214/321428104008.pdf>

Holt, D., Granajero, N. S., & Orsini, J. A. (2022). Small Intestine Obstruction. *Comparative Veterinary Anatomy. A Clinical Approach*, 310-315. Elsevier Inc. <https://www.sciencedirect.com/science/article/abs/pii/B9780323910156000388?via%3Dihub>

Jones, B. D. (1998). Cuerpos extraños esofágicos y gastrointestinales. En L. P. Tilley y F. Smith. (Eds.), *La consulta veterinaria en 5 minutos canina y felina* (p. 468-469). Inter-Médica.

Lindquist, E., & Lobetti, R. (2017). Gastrointestinal Disease in Cats and Dogs with Gastrointestinal Foreign Bodies. *Advances in Small Animal Medicine and Surgery*, 30(5), 1-2. <https://www.sciencedirect.com/science/article/abs/pii/S1041782617300452>

Luna del Villar-Velasco, J., & Perez gallardo, N. S. (2023). Urgencia gastrointestinal por cuerpos extraños. AMMVEPE. *Revista de la asociación mexicana de médicos veterinarios especialistas en pequeñas especies. FMVZ, UNAM. Revista AMMVEPE Mayo - Agosto 2023.*

Moncada Duque, F. C. (2019). Estudio retrospectivo de casos de necropsia en caninos en el periodo 2013-2018 de la empresa Corpavet y del laboratorio de patología de la Universidad de La Salle. Bogotá.

Moreno Cardenti, B. R. SGM del P. (n.d.). *Manual de Técnicas de Necropsia Patología General*. Retrieved from <https://cardentiblog.files.wordpress.com/2015/01/manualnec.pdf>

Mullen, K. M., Regier, P. J., DACVS- SA, Ellison, G. W., & Londoño, L. (2020). The Pathophysiology of Small Intestinal Foreign Body Obstruction and Intraoperative Assessment of Tissue Viability in Dogs: A Review. *Topics in Companion Animal Medicine*, 40, 100438. <https://www.sciencedirect.com/science/article/abs/pii/S1938973620300362>

Nogué, L., Bardalet, N., & Adserias, M. (2016). Técnicas de apertura del cadáver. *Medicina Legal de Costa Rica*, 33(1), 3–14. <https://www.scielo.sa.cr/pdf/mlcr/v33n1/2215-5287-mlcr-33-01-00003.pdf>

Quispe, L. (2018). Ultrasonografía frente a radiología convencional en el diagnóstico de obstrucción gastrointestinal en Canis Lupus familiaris en la Clínica Gonzales mayo - octubre Lima 2017. (Tesis de pregrado). Universidad Nacional Mayor de San Marcos, Escuela Profesional de Tecnología Médica. <https://renati.sunedu.gob.pe/handle/sunedu/242068>

Radostis, O., Mayhew, I., & Houston, D. (2002). Examen y diagnóstico clínico en veterinaria. Harcourt S.A.

Sá, T. C., Fernandes, E. P. A., Lahos Borges, J., Nilo, L. U., Bárbara Trindade, A., Luiz Sinhorin, A., & Kazue Otutumi, L. (2017). Corpo estranho esofágico em paciente canino - relato de caso. Arquivos de Ciências Veterinárias e Zoologia da Unipar, 20(03), 179-182.

Torres Jara, J. (2020). Presencia de cuerpos extraños punzocortantes en vísceras de porcino (*Sus scrofa domestica*), encontrados a la inspección post mortem en el Matadero Municipal. Cajamarca.

Triolo, A., & Lappin, M. R. (2003). Acute medical diseases of the small intestine. En T. R. Tams (Ed.), Handbook of Small Animal Gastroenterology (pp. 195-210). Elsevier Science.

Vega Canizares, A., Martínez Bermúdez, R. L., Rojo Fiallo, R., & Irurzun Estrada, C. (2019). Extracción de cuerpo extraño en el estómago de un canino. Revista de Salud Animal. Retrieved from http://scielo.sld.cu/scielo.php?script=sci_arttext&pid=S0253-570X2019000300010

VetCorp Educación Continuada. (2015). Abordaje de urgencias gastrointestinales. <http://www.vetpraxis.net/curso/curso-online-abordaje-clinico-deurgencias-gastrointestinales/>

Willard, M. D. (2010). Trastornos de aparato digestivo. En R. W. Nelson y C. G. Couto. (Eds.), Medicina interna de pequeños animales (pp.351-484). Elsevier.